Türk Radyasyon Onkolojisi Derneği (TROD) RADYASYON ONKOLOJİSİ YETERLİK SINAVI 15 Kasım 2026 sınavına yapılan itirazlara yanıtlar

İtiraz edilen soru numarası 7:

Soru 7. Antitümöral ilaç - radyasyon etkileşiminde ilacın DNA'ya bağlanarak hasar artışına neden olduğu mekanizma aşağıdakilerden hangisi için geçerlidir?

a. Platinum türevleri

b. Alkilleyiciler

c. Taksanlar

d. Gemsitabin

e. Bevacizumab

İtiraz 1:

Yeterlik sınavında yer alan 7. sorunun cevap anahtarında A) Platinum türevleri doğru olarak belirtilmiştir. Ancak soruda tanımlanan "DNA'ya bağlanarak hasar artışına neden olma" mekanizması yalnızca platin türevlerine özgü değildir. B) Alkilleyici ajanlar da DNA'ya kovalent bağlanarak DNA adduktları ve çapraz bağlar oluşturmakta, ayrıca bazı alkilleyici ajanlar radyasyonla etkileşerek DNA hasarını artırabilmektedir. Bu nedenle soru kökünün A ve B seçeneklerini kesin olarak ayırt etmediğini, her iki seçeneğin de bilimsel açıdan savunulabilir olduğunu düşünüyorum.

Sorunun birden fazla doğru yanıt içermesi nedeniyle yeniden değerlendirilmesini saygılarımla arz ederim.

İtiraz 2:

Soruda DNA'ya bağlanarak hasarı artıran ilaç grubu sorulmuş ve A (platin türevleri) doğru kabul edilmiştir. Ancak alkilleyici ajanlar da DNA'ya kovalent bağlanarak DNA hasarı ve çapraz bağ oluşumuna yol açmaktadır. Platinlerin alkilleyici benzeri ajanlar olarak tanımlanmasının nedeni de benzer DNA hasarı oluşturmalarıdır. Dolayısıyla soruda belirtilen mekanizma yalnızca platinlere özgü değildir. A ve B şıklarının ikisinin de doğru kabul edilebileceğini düşünüyorum.

Kaynak: Holland-Frei Cancer Medicine – Alkylating Agents; NCBI Bookshelf.

İtiraza yanıt:

Sınavın referans kaynağı olan Gunderson'ın 4. Bölümü olan Kemoterapi ve Radyoterapi Etkileşimi Bölümünde "Possible Drug-Radiation Interactions" başlıklı Tablo 4.1 aşağıda yer almaktadır (Sayfa 548, PDF formatında sayfa 103).

TABLE 4.1 Possible Drug-Radiation Interactions

Mechanism	Example	Notes
Normal tissue protection	Amifostine in head and neck cancer	Reduces xerostomia rates from RT alone
Spatial cooperation	Early-stage breast cancer with adjuvant chemotherapy PCI in SCLC and stereotactic radiosurgery approaches for solid tumor mets	RT provides locoregional control for breast cancer but no impact on DM Chemo does not effectively cross BBB → RT can effectively treat the brain
Biological cooperation	Targeted therapies inhibit prosurvival/proliferation pathways within tumors	Kinase-targeted agents, including tyrosine kinase inhibitors such as dasatinib and sunitinib as well as monoclonal antibodies such as cetuximab and bevacizumab; mTOR inhibitors
Temporal modulation	Drugs that impact tumor response in between fractions, namely, targeting repair, repopulation, reoxygenation, and redistribution	This is essentially a composite of several of the other mechanisms but requires concomitant delivery of the drug rather than sequential
Increased DNA damage	Drugs that incorporate into DNA	5-FU and platinum are classic examples.
Inhibition of DNA repair	DNA intercalators and nucleoside analogs can disrupt repair and enhance radiation cytotoxicity	Alkylators, antimetabolites, platinum, and topoisomerase inhibitors are a few examples
Cell cycle effects	Most chemotherapeutics are cell cycle specific (except alkylators) Cell cycle arrest in radiosensitive phases (microtubule-targeting agents at M phase) Elimination of radioresistant cells (S phase)	Taxanes, epothilones, 5-FU, gemcitabine, topoisomerase inhibitors are good examples
Targeting repopulation	Conceivably any systemic agent that has at least cytostatic properties can prevent repopulation	Molecularly targeted agents as well as chemotherapeutics (particularly antimetabolites) can function this way.
Hypoxia targeting	Mitomycin C and tirapazamine selectively targeting hypoxic cells Tumor shrinkage by chemotherapy decreases interstitial pressure and improves oxygenation	Taxanes and other chemotherapies that can produce tumor shrinkage are indirect means (given as induction therapy) while mitomycin C and tirapazamine are directly affecting hypoxic cells
Tumor microenvironment targeting	Antiangiogenesis promotes vascular renormalization	Bevacizumab in glioma

BBB, Blood brain barrier; *DM,* distant metastasis; *5-FU,* 5-fluorouracil; *PCI,* prophylactic cranial irradiation; *RT,* radiation therapy; *SCLC,* small-cell lung carcinoma.

Tabloda "artmış DNA hasarı" mekanizmasının geçerli olduğu ajanlar arasında platinum belirtilirken, "DNA onarımının inhibisyonu" mekanizmasının geçerli olduğu ajanlar içerisinde hem alkilleyiciler hem de platinum yer almaktadır.

Soru bu nedenle geçerli olup doğru yanıt platinumdur. Sonuç olarak **itiraz reddedilmiştir.**

İtiraz edilen soru numarası 20:

Soru 20. Lokal ileri evre meme kanseri nedeniyle neoadjuvan sistemik tedavi sonrası meme koruyucu tedavi yapılan bir hastada aşağıda verilenlerden hangisinin aynı taraf meme yinelemesi üzerine etkisi yoktur?

a. Multifokal rezidüel hastalık

b. Yüksek nükleer grad

c. Neoadjuvan tedavi yanıtının az olması

d. Lenfovasküler invazyon varlığı

e. Cerrahi sınırların yakın olması

İtiraz 1.

Soruda neoadjuvan sistemik tedavi sonrası meme koruyucu tedavi uygulanan hastalarda aynı taraf meme yinelemesi üzerine etkisi olmayan faktör sorulmuş; doğru yanıt E seçeneği, “Cerrahi sınırların yakın olması” olarak belirtilmiştir.

Bu seçeneğin kesin olarak “etkisi olmayan” bir faktör olarak kabul edilmesinin uygun olmadığını düşünüyorum. Soruda “yakın cerrahi sınır” için milimetrik bir eşik tanımlanmamış; sınırdaki rezidüel hastalığın invaziv/in situ niteliği ve dağılımı belirtilmemiştir. Negatif cerrahi sınırın belirli hastalarda yeterli kabul edilmesi, sınır mesafesinin yinelemeyle hiçbir ilişkisinin bulunmadığı anlamına gelmemektedir.

Pop ve arkadaşlarının 235 hastalık çalışmasında >1 mm cerrahi sınır, ≤1 mm sınıra göre daha iyi beş yıllık lokorejyonel yinelemesiz sağkalımla ilişkili bulunmuştur (%84,0’a karşı %69,3; p=0,005). Bu ilişki çok değişkenli analizde de devam etmiştir (HR 0,47; %95 GA 0,23–0,95; p=0,035).

Çalışmanın retrospektif olması, ≤1 mm grubunda pozitif sınırların da bulunması ve sonlanımın yalnız meme içi değil lokorejyonel yinelemeyi kapsaması nedeniyle bu bulgu, yakın negatif sınırın tek başına bağımsız etkisinin kesin kanıtı değildir. Bununla birlikte, cerrahi sınır mesafesinin prognostik önemine ilişkin literatürün tamamen tek yönlü olmadığını göstermektedir. Bazı çalışmalarda anlamlı fark gösterilememiş olması da tek başına “etkisi yoktur” şeklindeki kesin ifadeyi doğrulamaz.

Bu nedenle, yakın cerrahi sınırın hangi mesafeyi ifade ettiği açıklanmadan “yinelemeye etkisi olmayan faktör” olarak kabul edilmesini sorunlu buluyorum. Soru ve cevap anahtarının bu açıdan yeniden değerlendirilmesini rica ediyorum.

Kaynaklar

Pop CF, et al. Impact of margin distance on recurrence and survival following breast-conserving surgery after neoadjuvant systemic therapy. npj Breast Cancer. 2025;11:45. doi:10.1038/s41523-025-00756-5.

İtiraza yanıt:

Neoadjuvan sistemik tedavi almış lokal ileri evre meme kanserli hastalarda meme koruyucu cerrahi sonrasında lokal yineleme üzerinde etkili olan faktörlerin sorulduğu bu soruya yanıt olarak referans kitap olan Gunderson & Tepper Chapter 76 sayfa 1393 de açıkça belirtildiği gibi; cerrahi sınır mesafesinin lokal yinele üzerine etkisinin olmadığı belirtilmektedir. Bu sorunun cevabında ana referans kitap ölçüt alınmış olup farklı makalelerden elde edilen verilerin değerlendirilemeye alınmasının uygun olmadığı kanaatine varılmıştır. Sonuç olarak adayın **itirazı red edilmiştir.**

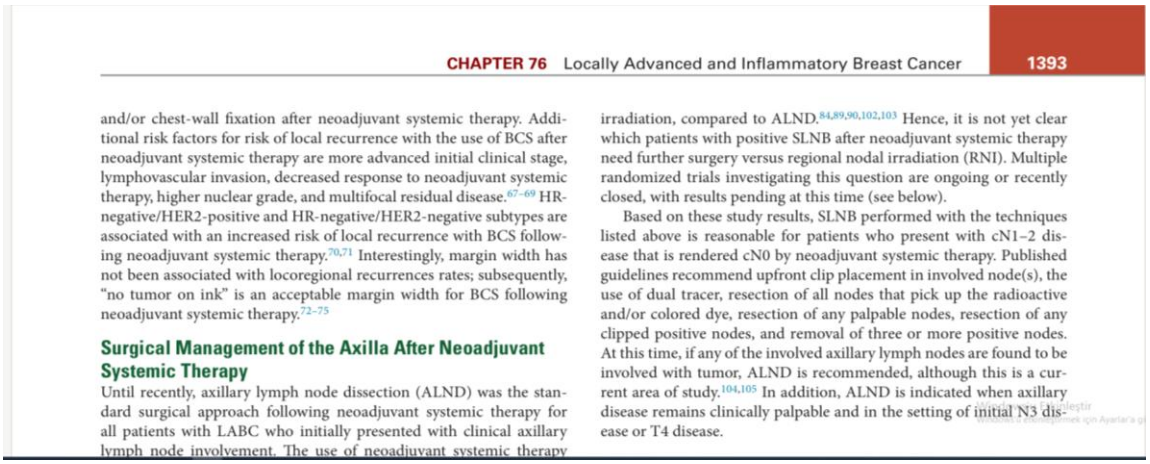

and/or chest-wall fixation after neoadjuvant systemic therapy. Additional risk factors for risk of local recurrence with the use of BCS after neoadjuvant systemic therapy are more advanced initial clinical stage, lymphovascular invasion, decreased response to neoadjuvant systemic therapy, higher nuclear grade, and multifocal residual disease.[67–69] HR-negative/HER2-positive and HR-negative/HER2-negative subtypes are associated with an increased risk of local recurrence with BCS following neoadjuvant systemic therapy.[70,71] Interestingly, margin width has not been associated with locoregional recurrences rates; subsequently, "no tumor on ink" is an acceptable margin width for BCS following neoadjuvant systemic therapy.[72–75]

Surgical Management of the Axilla After Neoadjuvant Systemic Therapy

Until recently, axillary lymph node dissection (ALND) was the standard surgical approach following neoadjuvant systemic therapy for all patients with LABC who initially presented with clinical axillary lymph node involvement. The use of neoadjuvant systemic therapy

irradiation, compared to ALND.[84,89,90,102,103] Hence, it is not yet clear which patients with positive SLNB after neoadjuvant systemic therapy need further surgery versus regional nodal irradiation (RNI). Multiple randomized trials investigating this question are ongoing or recently closed, with results pending at this time (see below).

Based on these study results, SLNB performed with the techniques listed above is reasonable for patients who present with cN1–2 disease that is rendered cN0 by neoadjuvant systemic therapy. Published guidelines recommend upfront clip placement in involved node(s), the use of dual tracer, resection of all nodes that pick up the radioactive and/or colored dye, resection of any palpable nodes, resection of any clipped positive nodes, and removal of three or more positive nodes. At this time, if any of the involved axillary lymph nodes are found to be involved with tumor, ALND is recommended, although this is a current area of study.[104,105] In addition, ALND is indicated when axillary disease remains clinically palpable and in the setting of initial N3 disease or T4 disease.

İtiraz edilen soru numarası 30:

Soru 30. Aşağıdakilerden hangisi akciğerin nöroendokrin tümörleri arasında prognozu en iyi olanıdır?

a. Paraganglioma

b. Tipik karsinoid

c. Atipik karsinoid

d. Büyük hücreli nöroendokrin karsinom

e. Küçük hücreli nöroendokrin karsinom

İtiraz 1.

Soruda prognozu en iyi olan akciğer nöroendokrin tümörü sorulmuş ve A (paraganglioma) doğru kabul edilmiştir. Ancak WHO 2021 pulmoner nöroendokrin neoplazi sınıflamasında tipik karsinoid, atipik karsinoid, büyük hücreli nöroendokrin karsinom ve küçük hücreli karsinom yer almaktadır. Bu grup içerisinde en iyi prognoza sahip tümör tipik karsinoiddir. NCCN Neuroendocrine Tumors kılavuzunda da tipik karsinoidler düşük dereceli pulmoner nöroendokrin tümörler olarak tanımlanmaktadır. Paraganglioma ise ayrı bir nöroendokrin neoplazi grubudur. Bu nedenle B (tipik karsinoid) şıkkının doğru kabul edilmesi gerektiğini düşünüyorum.

Kaynaklar: WHO Classification of Thoracic Tumours, 5. baskı, 2021; NCCN Guidelines for Neuroendocrine and Adrenal Tumors.

İtiraz 2.

Sınavın 30. sorusunda, “Aşağıdakilerden hangisi akciğerin nöroendokrin tümörleri arasında prognozu en iyi olanıdır?” ifadesi kullanılmış ve seçenekler arasında

paragangliomaya yer verilmiştir. Dünya Sağlık Örgütü'nün (WHO) 2021 tarihli, 5. baskı Torasik Tümörler Sınıflaması'na göre akciğer nöroendokrin neoplazileri; tipik karsinoid, atipik karsinoid, küçük hücreli akciğer karsinomu ve büyük hücreli nöroendokrin karsinomdan oluşmaktadır. Paraganglioma ise aynı sınıflamada akciğer nöroendokrin neoplazileri arasında değil, toraksın mezenkimal tümörleri içerisinde, periferik sinir kılıfı ve nöral tümörler başlığı altında ele alınmaktadır. Dolayısıyla soruda güncel WHO sınıflamasına göre farklı bir tümör kategorisinde bulunan paragangliomanın, pulmoner nöroendokrin tümörlerle aynı prognostik karşılaştırma içerisinde sunulması bilimsel sınıflama ve soru kapsamı bakımından sorun oluşturmaktadır. Bu nedenlerle sorunun güncel WHO sınıflaması, terminolojik doğruluk ve ölçme-değerlendirme ilkeleri çerçevesinde yeniden değerlendirilmesini ve iptalinin değerlendirmeye alınmasını talep ederim.

Kaynaklar

1. WHO Classification of Tumours Editorial Board. Thoracic Tumours. WHO Classification of Tumours, 5th Edition. IARC, Lyon, 2021.

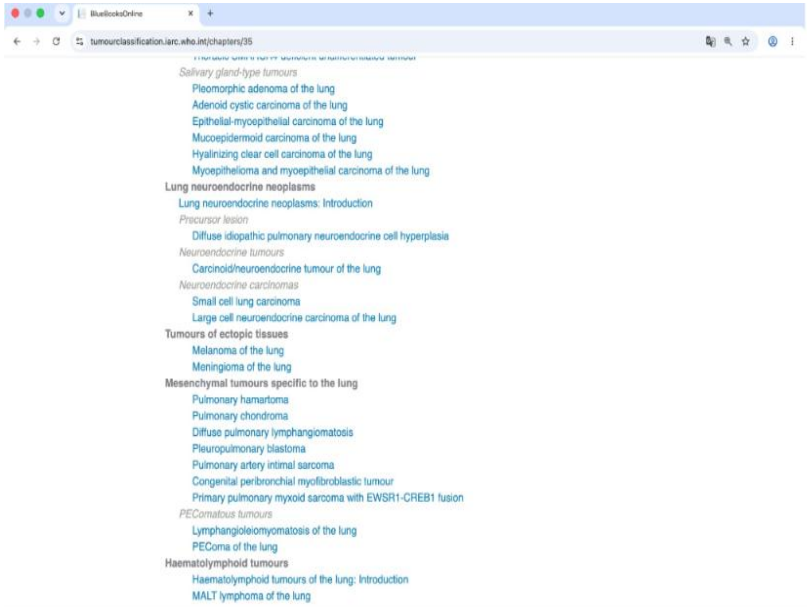

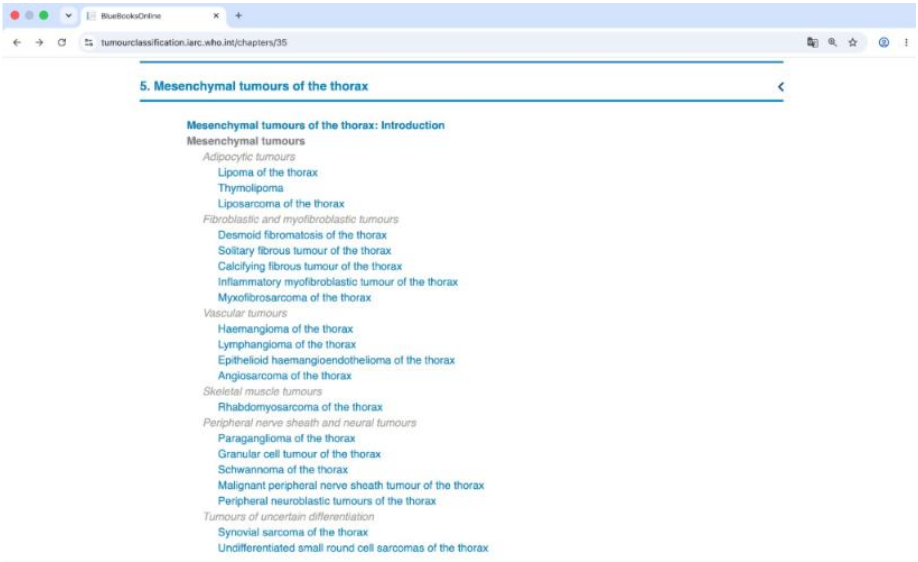

İtiraz 3.

30. sorunun cevabı A şıkkı olarak verilmiş. C şıkkı olması gerektiğini düşünüyorum.

İtiraza yanıt:

Sınavın referans kaynağı olan Gunderson'ın 54. Bölümü olan Nadir Torasik Tümörler Bölümünde "Pulmonary Carcinoid Tümörler" başlığı altında ilk cümle olarak *" Neuroendocrine lung tumors fall along a spectrum of aggressiveness ranging from paragangliomas (discussed elsewhere), typical*

carcinoids, atypical carcinoids, large-cell neuroendocrine tumors, and small-cell lung carcinomas (discussed elsewhere)." yer almaktadır (Sayfa 6420, PDF formatında sayfa 1287). Yukarıda belirtildiği üzere patraganglioma nöroendokrin akciğer tümörleri spektrumunun içine yerleştirilmiş olup bu grubun en az agresif formu olarak ifade edilmektedir.

Soru bu nedenle geçerli olup doğru yanıt paragangliomadır. Sonuç olarak **itiraz reddedilmiştir.**

İtiraz edilen soru numarası 34:

Soru 34. Mesane kanseri tanılı bir hastada aşağıdaki şıklardan hangisi mesane koruyucu tedavi için kontrendikedir?

a. Varyant histoloji

b. Sınırlı karsinoma in situ

c. Unilateral hidronefroz d. Tümör çapı >7 cm

e. pT3 tümör

İtiraz 1.

İtiraz Edilen Husus: Seçenek C (Unilateral hidronefroz) literatürde Kategori 1 Mutlak Kontrendikasyondur.

Gunderson & Tepper Referansı: Gunderson & Tepper’s Clinical Radiation Oncology (6th Edition), Bölüm 64: "Bladder Cancer”: Kitaptan alınan metinler; "Ideal candidates for selective bladder preservation using trimodality therapy include patients with solitary T2 or limited T3a tumors, tumors <5 cm in diameter, no extensive carcinoma in situ (CIS), no tumorassociated hydronephrosis, and normal baseline bladder capacity... Presence of tumor-associated hydronephrosis is a well-established adverse prognostic factor... unilateral or bilateral hydronephrosis is considered a major relative or absolute contraindication to selective bladder-sparing protocols." "Pretreatment hydronephrosis is a strong negative prognostic factor and a major relative/absolute contraindication for bladder-preserving trimodal therapy. Patients with ureteral obstruction and hydronephrosis have significantly lower complete response rates and higher rates of salvage cystectomy." Kitapta açıkça belirtildiği üzere, hidronefroz varlığı mesane koruyucu tedavinin en temel Kategori 1 kontrendikasyonudur. Sınav komisyonu D seçeneğindeki ‘tümör çapı >7 cm' ifadesini hedeflemiş olsa dahi, C seçeneğinde sunulan 'Unilateral hidronefroz' tüm dünyada kabul gören ana kontrendikasyondur. İki doğru seçenek bulunması nedeniyle soru kurgusal olarak hatalıdır.

Sonuç ve İstem: Soru 34'ün iki doğru yanıt içermesi nedeniyle iptal edilmesi veya hem C hem de D seçeneklerinin doğru kabul edilmesi gerekmektedir.

İtiraza yanıt:

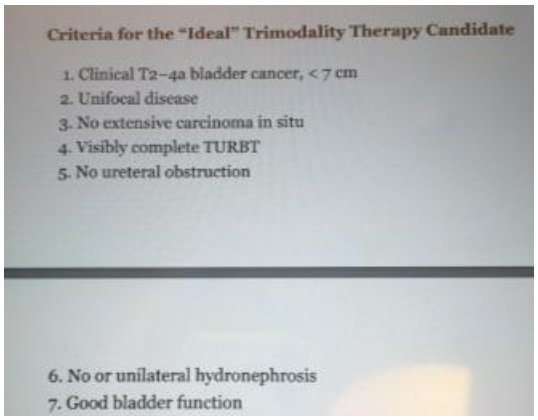

Hastanın böbrek fonksiyonları iyi ise unilateral hidronefroz kesin kontrendikasyon değildir. İlgili kaynakta belirtilmiştir. Bu nedenle **itiraz reddedilmiştir.**

İtiraz edilen soru numarası 48:

Soru 48. Nazofarenks kanserinde subklinik hastalık için oluşturulan CTV hangisini kapsamaz?

a. Klivus

b. Maksiller sinüsün 2/3 posterior kısmı

c. Pterigoid fossa

d. Parafaringeal fossa

e. Nazal kavitenin 1/3 posterioru

İtiraz 1.

Soruda nazofarenks kanserinde subklinik hastalık için oluşturulan CTV'nin kapsamadığı yapı sorulmuş ve doğru yanıt B olarak belirtilmiştir. Ancak A seçeneğindeki "Klivus" ifadesinin, kapsanacak bölüm belirtilmeden kullanılması nedeniyle sorunun birden fazla yoruma açık olduğunu düşünüyorum. Konturlama kılavuzlarında klivus invazyonu bulunmadığında klivusun anterior üçte birinin, invazyon varlığında ise tamamının kapsanması önerilmektedir. Dolayısıyla klivusun tamamı, her hastada rutin subklinik CTV kapsamında değildir.

Soruda klivus invazyonu veya tümörün anatomik yayılımına ilişkin bilgi verilmemiştir. Ayrıca B ve E seçeneklerinde ilgili yapıların kapsanacak oranları açıkça belirtilirken, A seçeneğinde yalnızca "Klivus" yazılması anatomik yapının tamamının kastedildiği şeklinde yorumlanabilmektedir. Bu yorum altında A seçeneği de rutin subklinik CTV kapsamına ilişkin doğru bir ifade olmamaktadır. A seçeneğinin "Klivusun anterior üçte biri; invazyon varsa tamamı" şeklinde düzenlenmesi bu belirsizliği ortadan kaldıracaktır. Mevcut haliyle seçeneklerin farklı ayrıntı düzeylerinde sunulması ve gerekli klinik bilginin verilmemesi, tek ve tartışmasız doğru yanıtın belirlenmesini güçleştirmektedir. Bu haliyle A seçeneğinin klivusun tamamını ifade ettiğini düşünen bir adayın yanıtı da anlaşılabilir. A seçeneğinin de kabul edilmesinin veya sorunun değerlendirme dışı bırakılmasının uygun olacağını düşünüyorum.

Kaynaklar

Bossi P, et al. Nasopharyngeal carcinoma: ESMO–EURACAN Clinical Practice Guidelines for diagnosis, treatment and follow-up. Annals of Oncology. 2021;32(4):452–465. Tablo 3.

İtiraza yanıt:

Yeterlik Sınavı için yapılan duyuruda "Gunderson & Tepper's Clinical Radiation Oncology 6th Edition" kitabının refere alınacağı adaylara iletilmişti. Referans kitapta Chapter 42 Tablo 42.6'da (aşağıda görüntüsü paylaşılmıştır) da görülebileceği gibi subklinik hastalık için yapılan hedef tanımlarında klivus için bir hacimsel oran verilmemiştir. Bu nedenle soruya yapılan **itiraz reddedilmiştir.**

TABLE 42.6 IMRT Target Delineation for Nasopharyngeal Carcinoma[a]

Primary Tumor and Upper Neck	
CTV70 or gross disease Dose: 2.12 Gy/Fr to 69.96 Gy	GTV: Primary tumor All (+) lymph nodes +5- to 10-mm margin (1 mm is acceptable near the brainstem or spinal cord, optic nerve, and chiasm)
CTV59.4 or subclinical disease Dose: 1.8 Gy/Fr to 59.4 Gy Can consider 54 Gy in N0 disease	GTV and entire nasopharynx Clivus Base of skull Pterygoid fossae Parapharyngeal space Sphenoid sinus Posterior 1/3 to 1/2 of nasal cavity Posterior 1/3 of maxillary sinuses Posterior ethmoid sinuses Bilateral cervical lymph nodes: Level 1b–4 for N+ disease Omit level 1b for N0 disease Retropharyngeal lymph nodes

[a]Based on Memorial Sloan Kettering Cancer Center guidelines. Expansion is 3–5 mm for planning tumor volume, except near brainstem or spinal cord, where 1 mm is acceptable.
CTV, Clinical target volume; *Fr*, fraction(s); *GTV*, gross tumor volume.

İtiraz edilen soru numarası 50:

Soru 50. Baş-boyun kanserlerinde radyoterapi öncesi dental yaklaşım ve osteoradyonekroz riskiyle ilgili aşağıdaki ifadelerden hangisi doğrudur?

a. Mandibulanın 55 Gy'den fazla doz alması bekleniyorsa, invaziv işlem riski yüksek dişlerin radyoterapi öncesinde çekilmesi önerilir

b. Diş çekimi sonrası radyoterapiye başlamadan önce 7 gün iyileşme süresi yeterlidir

c. Radyoterapi sonrası invaziv dental işlemler öncesinde radyasyon onkoloğuna danışılması şart değildir

d. Radyoterapi öncesinde yalnızca diş şikâyeti olan hastalara dental muayene yapılmalıdır

e. Osteoradyonekroz riski, radyoterapiden sonraki yıllarda azalarak ortadan kalkar

İtiraz 1.

Soruda doğru kabul edilen A seçeneğine, diş çekimi endikasyonunun belirsiz ve genelleyici biçimde ifade edilmesi nedeniyle itiraz ediyorum. Seçenekte, mandibulanın 55 Gy'den fazla doz almasının beklendiği durumda "invaziv işlem riski yüksek dişlerin" radyoterapi öncesinde çekilmesi önerilmektedir. Ancak bu ifade, dişin mevcut patolojisini, prognozunu, restoratif veya endodontik tedaviyle korunabilirliğini ve ilgili diş bölgesinin alacağı dozu tanımlamamaktadır. Mandibulanın yüksek doz alması, tek başına diş çekimi endikasyonu değildir. 2024 ISOO–MASCC–ASCO kılavuzu, radyoterapi alanında bulunan kötü prognozlu dişlerin, özellikle orta–ileri periodontal hastalık varlığında, tedavi öncesinde çekilmesini önerirken; çürük veya periapikal hastalığı bulunan dişlerde yaklaşımın dişin korunabilirliği, lokalizasyonu, hastanın risk faktörleri ve iyileşme için mevcut süreye göre belirlenmesini önermektedir. Dolayısıyla ileride invaziv işlem gerektirme olasılığı ile mevcut çekim endikasyonu eş anlamlı değildir. A seçeneğinde "kötü prognozlu veya

korunamayacağı dental değerlendirmeyle belirlenmiş dişler” şeklinde bir sınırlama bulunmaması, korunabilecek dişlerin de yalnızca yüksek doz beklentisi nedeniyle çekilmesi gerektiği şeklinde yorumlanmasına yol açmaktadır.

Buradaki çekincem, radyoterapi öncesi gerekli dental tedavinin yapılmasına değil, çekim kararının dental prognoz belirtilmeden genellenmesine ilişkindir. A seçeneğinin bu klinik ayrım açısından yeniden değerlendirilmesini rica ediyorum.

Kaynaklar

Peterson DE, et al. Prevention and Management of Osteoradionecrosis in Patients With Head and Neck Cancer Treated With Radiation Therapy: ISOO-MASCC-ASCO Guideline. Journal of Clinical Oncology. 2024;42:1975–1996. Öneriler 2.5.1–2.5.2. doi:10.1200/JCO.23.02750.

İtiraza yanıt:

Radyoterapi öncesinde, invaziv işlem riski yüksek olan dişlerin 55 Gy’ den daha fazla doz alacağı öngörülüyorsa çekilmesi gerektiği referans kitap olan Gunderson & Tepper Chapter 40 sayfa 627 belirtilmiştir. Bu ifadeden mandibulanın 55 Gy ve üstü aldığı tüm hastalarda dişin çekilmesi gerektiğini sonucu çıkmamaktadır. Osteoradyonekroz gelişme riski ile verilen bilgilerden hangisinin doğru olduğunun yanıtının arandiği bu soruda, invaziv işlem riski yüksek olan ve sonrasında invaziv müdahale riski yüksek hastaların tedavi öncesinde değerlendirilerek çekilmesi gerektiğini ifade etmektedir. Basit bir çürük veya periapikal hastalıkta dişlerin çekilmesi gerektiğine dair bir ifade de yoktur. Bu nedenle adayın **itirazı red edilmiştir.**

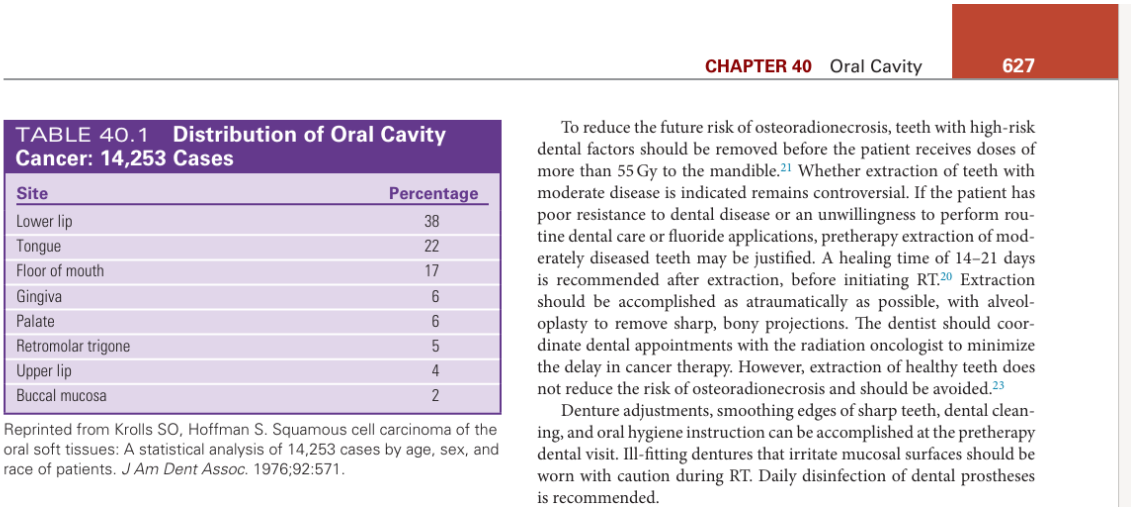

TABLE 40.1 **Distribution of Oral Cavity Cancer: 14,253 Cases**

Site	Percentage
Lower lip	38
Tongue	22
Floor of mouth	17
Gingiva	6
Palate	6
Retromolar trigone	5
Upper lip	4
Buccal mucosa	2

Reprinted from Krolls SO, Hoffman S. Squamous cell carcinoma of the oral soft tissues: A statistical analysis of 14,253 cases by age, sex, and race of patients. *J Am Dent Assoc.* 1976;92:571.

To reduce the future risk of osteoradionecrosis, teeth with high-risk dental factors should be removed before the patient receives doses of more than 55 Gy to the mandible.[21] Whether extraction of teeth with moderate disease is indicated remains controversial. If the patient has poor resistance to dental disease or an unwillingness to perform routine dental care or fluoride applications, pretherapy extraction of moderately diseased teeth may be justified. A healing time of 14–21 days is recommended after extraction, before initiating RT.[20] Extraction should be accomplished as atraumatically as possible, with alveoloplasty to remove sharp, bony projections. The dentist should coordinate dental appointments with the radiation oncologist to minimize the delay in cancer therapy. However, extraction of healthy teeth does not reduce the risk of osteoradionecrosis and should be avoided.[23]

Denture adjustments, smoothing edges of sharp teeth, dental cleaning, and oral hygiene instruction can be accomplished at the pretherapy dental visit. Ill-fitting dentures that irritate mucosal surfaces should be worn with caution during RT. Daily disinfection of dental prostheses is recommended.

İtiraz edilen soru numarası 54:

Soru 54. Nazone konuşma ve burun tıkanıklığı olan 55 yaşındaki erkek hastaya paranazal sinüs indiferansiye karsinom tanısı konmuştur. Görüntülemede lezyonun nazal kaviteden köken aldığı, komşu nazoetmoidal boşluğa uzandığı ancak orbita tabanı veya maksiller sinüse uzanımının olmadığı tespit edilmiştir. Boyunda patojik

lenf nodu ve uzak metastazı bulunmayan bu hastada en uygun tedavi yaklaşımı aşağıdakilerden hangisidir?

a. Definitif cerrahi

b. Definitif kemoradyoterapi (KRT)

c. İndüksiyon KT sonrası KRT / Cerrahi

d. Yalnızca kemoterapi

e. Yalnızca radyoterapi

İtiraz 1.

Soruda nazal kaviteden köken alan ve komşu nazoetmoidal boşluğa uzanan indiferansiye karsinomlu hastada en uygun tedavi sorulmuş; doğru yanıt C, "İndüksiyon KT sonrası KRT/cerrahi" olarak belirtilmiştir. Sinonazal indiferansiye karsinomda indüksiyon kemoterapisi ve yanıta göre lokal tedavi seçimi, kabul gören bir yaklaşımdır. Buradaki çekincem, bu yaklaşımın verilen olgu için tek en uygun seçenek olarak sunulmasıdır.

Olguda orbita tabanı veya maksiller sinüs uzanımı, nodal ya da uzak metastaz bulunmadığı belirtilmiştir. Bununla birlikte tümörün tam rezeksiyona uygunluğu, cerrahinin beklenen morbiditesi veya indüksiyonla organ korunmasını gerekli kılan bir durum tanımlanmamıştır. Bu nedenle doğrudan lokal tedavi yerine indüksiyon kemoterapisine öncelik verilmesini sağlayacak hasta özelindeki gerekçe açık değildir.

2025 ESMO–EURACAN kılavuzu, SNUC dahil yüksek dereceli ve kötü diferansiye sinonazal tümörlerde neoadjuvan kemoterapinin değerlendirilmesini önermektedir; ancak bu öneri, her sınırlı ve rezektabl olguda indüksiyonun zorunlu olduğu anlamına gelmemektedir.

Yaklaşımın önemli dayanaklarından Amit ve arkadaşlarının 95 hastalık retrospektif serisinde hastaların %86'sı T3–T4, yalnızca %14'ü T2 hastalıktır. Ayrıca tüm hastalar indüksiyon kemoterapisi almış olduğundan, çalışma indüksiyonla başlayan tedavinin doğrudan kemoradyoterapiye veya başlangıç cerrahisine üstünlüğünü karşılaştırmalı olarak göstermemektedir. C seçeneği uygulanabilir bir yaklaşım olmakla birlikte, verilen bilgilerle neden tek en uygun tedavi olduğunu ayırt etmek güç. Rezektabilite ve beklenen tedavi morbiditesi açıklanmadığı için sorunun yeniden değerlendirilmesinin uygun olacağını düşünüyorum.

Kaynaklar

1. Resteghini C, et al. Sinonasal malignancy: ESMO–EURACAN Clinical Practice Guideline for diagnosis, treatment and follow-up. ESMO Open. 2025;10(2):104121. doi:10.1016/j.esmoop.2024.104121.

2. Amit M, et al. Induction Chemotherapy Response as a Guide for Treatment Optimization in Sinonasal Undifferentiated Carcinoma. Journal of Clinical Oncology. 2019;37:504–512. doi:10.1200/JCO.18.00353.

İtiraza yanıt:

Referans kaynak olan Gunderson&Tepper Chapter 44 sayfa 751 de Şekil 44.6' de özetlendiği gibi sinonasal SNUC tümörlerde tedaviye indüksiyon kemoterapi ile başlanması yanıt durumuna göre trimodal veya bimodal tedavilerin seçimi uygundur. SNUC tümörlerin detaylıca tartışıldığı sayfa 744 de belirtildiği gibi C şıkkında herhangi hat da yoktur. Dolayısıyla adayın **itirazı red edilmiştir.**

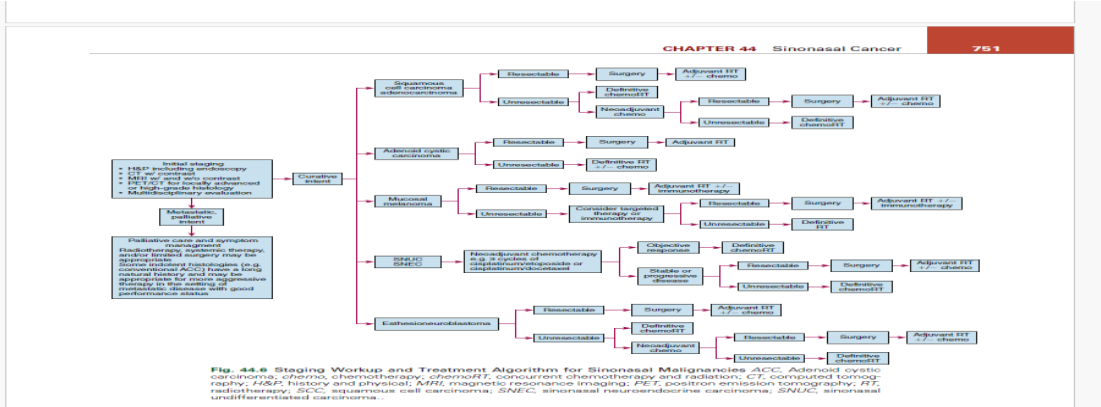

Fig. 44.6 Staging Workup and Treatment Algorithm for Sinonasal Malignancies. *ACC*, Adenoid cystic carcinoma; *chemo*, chemotherapy; *chemoRT*, concurrent chemotherapy and radiation; *CT*, computed tomography; *H&P*, history and physical; *MRI*, magnetic resonance imaging; *PET*, positron emission tomography; *RT*, radiotherapy; *SCC*, squamous cell carcinoma; *SNEC*, sinonasal neuroendocrine carcinoma; *SNUC*, sinonasal undifferentiated carcinoma.

İtiraz edilen soru numarası 61:

Soru 61. Aynı WHO derecesindeki intrakraniyal menenjiyomlarda hangi yerleşim daha iyi klinik sonuçlarla ilişkilidir?

a. Serebral konveksite

b. Parasagittal bölge

c. Posterior fossa

d. Kafa tabanı

e. Serebellopontin köşe

itiraz 1.

Soruda aynı WHO derecesindeki intrakraniyal menenjiyomlarda hangi yerleşimin "daha iyi klinik sonuçlarla" ilişkili olduğu sorulmuş ve doğru yanıt D, "Kafa tabanı" olarak belirtilmiştir. Soruda "klinik sonuç" ile hangi sonlanımın kastedildiği açıklanmamıştır. Bu ifade; nüks riski ve sağkalımın yanı sıra güvenli tam rezeksiyon, nörolojik fonksiyonların korunması ve düşük cerrahi morbiditeyi de kapsamaktadır. Soruyu bu çerçevede değerlendirerek, cerrahi erişimin ve tam rezeksiyonun birçok olguda daha elverişli olduğu A, "Serebral konveksite" seçeneğini işaretledim. Kafa tabanı menenjiyomlarında kritik nörovasküler yapılara yakınlık, güvenli tam rezeksiyonu sınırlayabilmekte ve cerrahi morbiditeyi artırabilmektedir. Bu tümörlerin bazı serilerde daha indolan biyolojik davranış göstermesi, cerrahi ve fonksiyonel

sonuçlarının da daha iyi olduğu anlamına gelmemektedir. Nitekim menenjiyomlarda rezeksiyon derecesi, nüksün önemli belirleyicilerinden biridir.

Literatürde kafa tabanı yerleşiminin prognostik etkisine ilişkin sonuçlar da tutarlı değildir. Örneğin 1.218 hastalık bir cerrahi seride, histolojik derece ve rezeksiyon derecesini içeren çok değişkenli analizde kafa tabanı yerleşimi artmış nüks riskiyle ilişkili bulunmuştur (HR 1,51; %95 GA 1,05–2,16; p=0,026). Bu bulgu, kafa tabanı yerleşiminin genel ve koşulsuz biçimde daha iyi klinik sonuçla eşleştirilemeyeceğini göstermektedir.

Ayrıca seçenekler anatomik olarak bütünüyle birbirini dışlamamaktadır. Serebellopontin köşe, posterior fossada yer almakta ve bu bölgedeki menenjiyomlar kafa tabanı menenjiyomları kapsamında da değerlendirilebilmektedir.

“Daha iyi klinik sonuç” ifadesini cerrahi ve fonksiyonel sonuçları da kapsayacak şekilde değerlendirdiğim için A seçeneğini işaretledim. Sonlanımın açıkça belirtilmemesi ve anatomik seçeneklerin örtüşmesi nedeniyle A yanıtının da kabul edilmesini veya sorunun değerlendirme dışı bırakılmasını rica ediyorum.

Kaynaklar

1. The applicability of established clinical and histopathological risk factors for tumor recurrence during long-term postoperative care in meningioma patients. PMID: 34802073.

2. Surgically resected skull base meningiomas demonstrate a divergent postoperative recurrence pattern compared with non-skull base meningiomas. PMID: 26722844.

3. Skull base meningiomas: neurological outcome after microsurgical resection. PMID: 24257965.

İtiraz 2.

61. inci sorunun cevabı D şıkkı olarak verilmiş, A şıkkı olması gerektiğini düşünüyorum.

İtiraza yanıt:

Referans kaynak olan Gunderson&Tepper Chapter 35 sayfa 531 de ifade edildiği gibi kafa tabanı yerleşimli tümörler rezeksiyon açısından daha zor bir bölgede olmasına rağmen daha iyi sonuçlarla ilişkilendirilmiştir. Kaynakta ayrıca bu farklılıkların yalnızca cerrahi özelliklerle açıklanamayacağı; tümörlerin moleküler profili, progresyon riski, histolojik derecesi ve daha yüksek dereceye dönüşme olasılığıyla da ilişkili olduğu vurgulanmaktadır. Dolayısıyla soruda kastedilen klinik sonuç, yalnızca cerrahi rezeksiyon başarısı veya ameliyat sonrası nörolojik fonksiyonların korunması değil, tümörün biyolojik davranışı ve prognostik özellikleriyle ilişkili genel klinik sonuçtur. Anatomik lokalizasyonların değerlendirilmesi açısından da adayın itirazı uygun bulunmamıştır. Menenjiyom literatüründe anatomik yerleşimler; serebral konveksite,

parasagittal bölge, kafa tabanı, posterior fossa ve serebellopontin köşe gibi farklı lokalizasyon başlıkları altında ayrı ayrı incelenebilmektedir. Kitaba referans olan makaleler incelenmiş ve referans makalelerde kafa tabanı menenjiyomları tanımlanmıştır ve bu referans makale tanımlamalarına göre kafa tabanı şu anatomik alt bölgelere ayrılmıştır: Orbital bölge, Olfaktör oluk, subfrontal bölge ve planum sfenoidale, Parasellar bölge, Kavernöz sinüs, Sfenoid kanat ve Petroklival bölge ve petröz apeks bölge tümörlerinin dahil edildiği görülmektedir. Soru kaynak kitaba uygun ve anlaşılır şekilde sorulmuş ve adayın işaretlediği A şıkkını hiçbir şekilde doğru kılmamaktadır. Sonuç olarak, sorunun dayandığı kaynak kitapta aynı WHO derecesindeki menenjiyomlar arasında kafa tabanı yerleşiminin daha iyi klinik sonuçlarla ilişkili olduğu açıkça belirtilmiştir. Adayın cerrahi rezeksiyon kolaylığına ve tek bir çalışmanın nüks verilerine dayanan değerlendirmesi, kaynakta ortaya konulan genel prognostik bilgiyi geçersiz kılmamaktadır. Bu nedenle D seçeneğinin doğru yanıt olarak kabul edilmesinin bilimsel ve akademik açıdan gerekçeli olduğu, A seçeneğinin doğru yanıt olarak kabul edilmesini gerektiren yeterli bir dayanak bulunmadığı veya sorunun iptaline gerek olmadığı kanaatine varılmış ve adayın **itirazı red edilmiştir.**

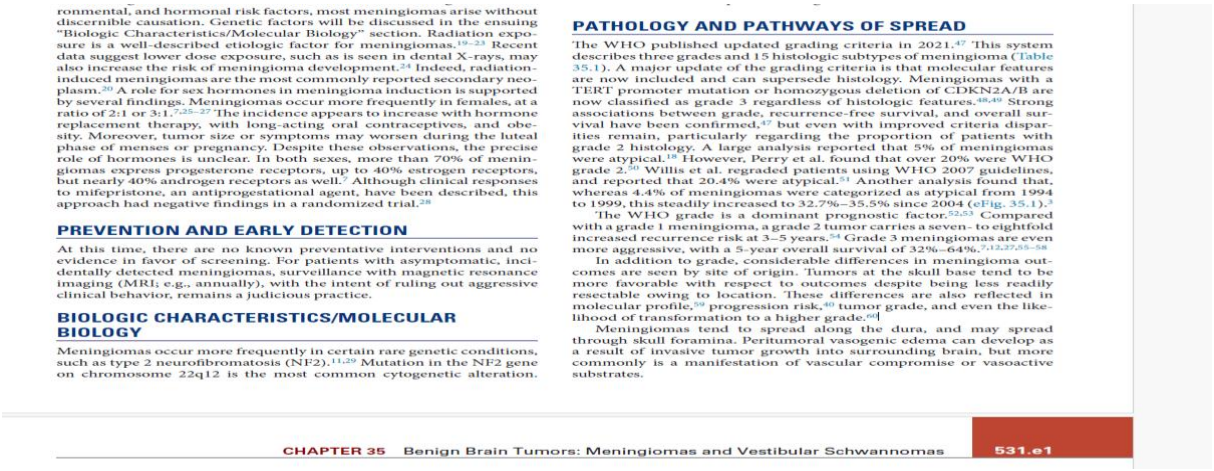

ronmental, and hormonal risk factors, most meningiomas arise without discernible causation. Genetic factors will be discussed in the ensuing "Biologic Characteristics/Molecular Biology" section. Radiation exposure is a well-described etiologic factor for meningiomas.[19–23] Recent data suggest lower dose exposure, such as is seen in dental X-rays, may also increase the risk of meningioma development.[24] Indeed, radiation-induced meningiomas are the most commonly reported secondary neoplasm.[20] A role for sex hormones in meningioma induction is supported by several findings. Meningiomas occur more frequently in females, at a ratio of 2:1 or 3:1.[7,25–27] The incidence appears to increase with hormone replacement therapy, with long-acting oral contraceptives, and obesity. Moreover, tumor size or symptoms may worsen during the luteal phase of menses or pregnancy. Despite these observations, the precise role of hormones is unclear. In both sexes, more than 70% of meningiomas express progesterone receptors, up to 40% estrogen receptors, but nearly 40% androgen receptors as well.[7] Although clinical responses to mifepristone, an antiprogestational agent, have been described, this approach had negative findings in a randomized trial.[28]

PREVENTION AND EARLY DETECTION

At this time, there are no known preventative interventions and no evidence in favor of screening. For patients with asymptomatic, incidentally detected meningiomas, surveillance with magnetic resonance imaging (MRI; e.g., annually), with the intent of ruling out aggressive clinical behavior, remains a judicious practice.

BIOLOGIC CHARACTERISTICS/MOLECULAR BIOLOGY

Meningiomas occur more frequently in certain rare genetic conditions, such as type 2 neurofibromatosis (NF2).[11,29] Mutation in the NF2 gene on chromosome 22q12 is the most common cytogenetic alteration.

PATHOLOGY AND PATHWAYS OF SPREAD

The WHO published updated grading criteria in 2021.[47] This system describes three grades and 15 histologic subtypes of meningioma (Table 35.1). A major update of the grading criteria is that molecular features are now included and can supersede histology. Meningiomas with a TERT promoter mutation or homozygous deletion of CDKN2A/B are now classified as grade 3 regardless of histologic features.[48,49] Strong associations between grade, recurrence-free survival, and overall survival have been confirmed,[47] but even with improved criteria disparities remain, particularly regarding the proportion of patients with grade 2 histology. A large analysis reported that 5% of meningiomas were atypical.[18] However, Perry et al. found that over 20% were WHO grade 2.[50] Willis et al. regraded patients using WHO 2007 guidelines, and reported that 20.4% were atypical.[51] Another analysis found that, whereas 4.4% of meningiomas were categorized as atypical from 1994 to 1999, this steadily increased to 32.7%–35.5% since 2004 (eFig. 35.1).[3]

The WHO grade is a dominant prognostic factor.[52,53] Compared with a grade 1 meningioma, a grade 2 tumor carries a seven- to eightfold increased recurrence risk at 3–5 years.[54] Grade 3 meningiomas are even more aggressive, with a 5-year overall survival of 32%–64%.[7,12,27,55–58]

In addition to grade, considerable differences in meningioma outcomes are seen by site of origin. Tumors at the skull base tend to be more favorable with respect to outcomes despite being less readily resectable owing to location. These differences are also reflected in molecular profile,[59] progression risk,[40] tumor grade, and even the likelihood of transformation to a higher grade.[60]

Meningiomas tend to spread along the dura, and may spread through skull foramina. Peritumoral vasogenic edema can develop as a result of invasive tumor growth into surrounding brain, but more commonly is a manifestation of vascular compromise or vasoactive substrates.

İtiraz edilen soru numarası 62:

Soru 62. Yetmiş beş yaşında, MGMT-unmetile derece 4 glial tümör nedeniyle subtotal rezeksiyon yapılan ve geriatrik değerlendirmede orta riskli bulunan hastada en uygun tedavi hangisidir?

a. Yalnızca temozolamid

b. Hipofraksiyone RT ile eşzamanlı ve adjuvan temozolamid

c. Konvansiyonel RT ile eşzamanlı ve adjuvan temozolamid

d. Yalnızca PCV kemoterapisi

e. Yalnızca hipofraksiyone RT

İtiraz 1.

Bu soruda 75 yaşında, MGMT-unmetile ve geriatrik değerlendirmede orta riskli hastada yalnız hipofraksiyone RT (E) doğru kabul edilmiştir. Ancak Perry ve arkadaşlarının NEJM 2017 çalışmasında MGMT-unmetile alt grupta medyan genel sağkalım yalnız RT ile 7,9 ay, RT + temozolomid ile 10 ay bulunmuştur (HR 0,75; p=0,055). İstatistiksel anlamlılığa

ulaşmasa da kombine tedavi lehine sayısal bir sağkalım farkı mevcuttur. NCCN Central Nervous System Cancers kılavuzunda da yaşlı, performansı uygun hastalarda hipofraksiyone RT ile eşzamanlı ve adjuvan temozolomid bir tedavi seçeneği olarak yer almaktadır. EANO kılavuzu ise MGMT-unmetile yaşlı hastalarda RT tek başına yaklaşımını daha fazla desteklemektedir. Dolayısıyla kılavuzlar arasında da tedavi tercihleri açısından farklılık bulunmaktadır. Soruda performans durumu ve kemoterapi toleransı yeterince belirtilmediğinden, B (hipofraksiyone RT +eşzamanlı ve adjuvan temozolomid) şıkkının yanlış kabul edilmesini uygun bulmuyorum.

Kaynaklar:

Perry JR ve ark. Short-Course Radiation plus Temozolomide in Elderly

Patients with Glioblastoma. NEJM, 2017. DOI: 10.1056/NEJMoa1611977.

NCCN Guidelines, Central Nervous System Cancers, 2026.

EANO Guidelines on the Diagnosis and Treatment of Diffuse Gliomas of

Adulthood, 2021.

İtiraz 2.

Soruda 75 yaşında, MGMT-metilasyonsuz derece 4 glial tümörü bulunan ve geriatrik değerlendirmede “orta riskli” olarak tanımlanan hastada E, “Yalnızca hipofraksiyone RT” doğru kabul edilmiştir. B seçeneğindeki hipofraksiyone RT ile eşzamanlı ve adjuvan temozolomid yaklaşımının neden dışlandığı, verilen klinik bilgilerle yeterince açıklanmıyor.

Yaşlı hastalarda tedavi seçimi; performans durumu, kırılganlık, komorbiditeler, fonksiyonel bağımsızlık ve beklenen toksisite ile birlikte değerlendirilir. “Orta riskli” ifadesinin hangi geriatrik ölçeğe dayandığı, KPS/ECOG performansı ve kombine tedavinin tolere edilebilirliği soruda belirtilmemiştir.

Perry ve arkadaşlarının CE.6 çalışmasında, MGMT-metilasyonsuz alt grupta medyan genel sağkalım RT ve temozolomid ile 10,0 ay, yalnız RT ile 7,9 ay bulunmuştur (HR 0,75; %95 GA 0,56–1,01; p=0,055). Bu sonuç, alt grupta istatistiksel olarak kanıtlanmış bir sağkalım yararı göstermez; bu nedenle MGMT durumundan bağımsız olarak her hastaya temozolomid verilmesi gerektiğini söylemek doğru olmaz.

ASCO–SNO kılavuzunda hipofraksiyone RT ve temozolomid kombinasyonu uygun hastalarda makul bir seçenektir. İleri yaş, kötü performans veya toksisite/prognoz kaygısı bulunan MGMT-metilasyonsuz hastalarda yalnız hipofraksiyone RT de önerilen seçenekler arasındadır. Ayrıca 2024 yeniden analizinde, kullanılan test ve eşiklerle kesin metilasyonsuz olarak sınıflanan yaşlı hastalarda temozolomid yararı gösterilmemiştir. Bu nedenle E seçeneğinin klinik geçerliliğini kabul ediyor; sorudaki geriatrik uygunluk tanımının açıklığının değerlendirilmesini istiyorum.

Bu olguda yalnız hipofraksiyone RT uygun olabilir; ancak “orta riskli” tanımı, kombine tedaviye uygunluğu değerlendirmek için yeterince açık değil. B seçeneğinin hangi klinik gerekçeyle dışlandığının açıklanmasını ve sorunun bu belirsizlik açısından yeniden değerlendirilmesini rica ediyorum.

Kaynaklar

1. Perry JR, et al. Short-Course Radiation plus Temozolomide in Elderly Patients with Glioblastoma. N Engl J Med. 2017;376:1027–1037. DOI: 10.1056/NEJMoa1611977.

2. Mohile NA, et al. Therapy for Diffuse Astrocytic and Oligodendroglial Tumors in Adults: ASCO-SNO Guideline. J Clin Oncol. 2022;40:403–426. Öneriler 2.6–2.7. DOI: 10.1200/JCO.21.02036.

3. Hegi ME, et al. No benefit from TMZ treatment in glioblastoma with truly unmethylated MGMT promoter. Neuro Oncol. 2024;26:1867–1875. DOI: 10.1093/neuonc/noae108.

İtiraza Yanıt:

RT kararlarında günlük pratiğimizde farklı yaklaşımların olması oldukça yaygındır. Ancak sınav belli bir kaynak kitap refere gösterilerek düzenlenmektedir. Bu hasta temelinde hem geriatrik hasta değerlendirme bilgisi hem de yaşlı GBM hasta yönetimi konusunda bilgi düzeyi sorgulanmaktadır. Kaynak kitap referans alındığında

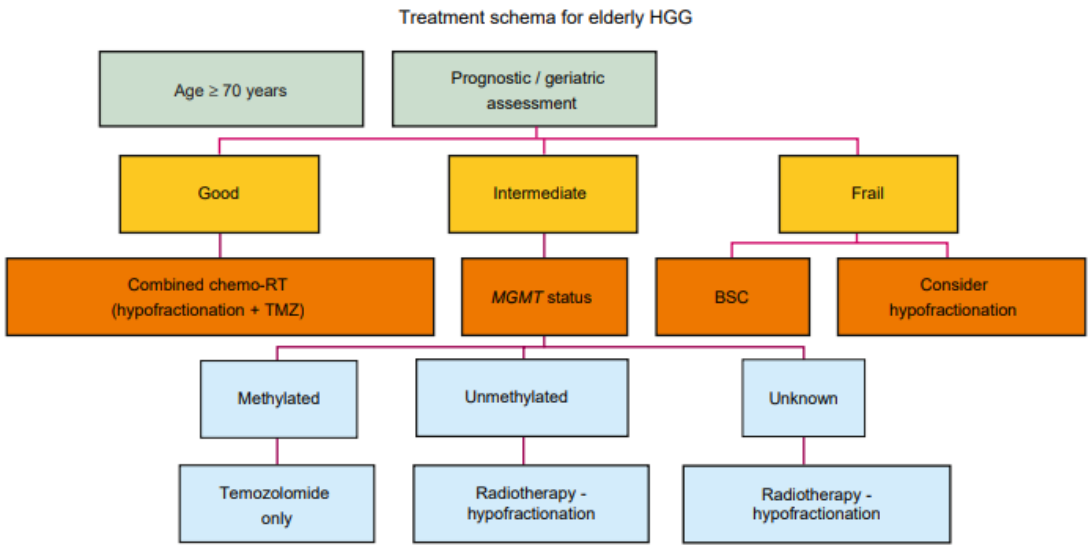

Fig. 34.10 Proposed management algorithm for elderly patients according to guidelines described in text.

İtiraza kaynak gösterilen yayın ve kılavuz, itiraz edeninin de belirttiği gibi, geriatrik hasta değerlendirme algoritmasını içermediği için **itiraz kabul edilmemiştir.**

<u>İtiraz edilen soru numarası 63:</u>

Soru 63. Sol labium minusu tutan ülserevejetan lezyon nedeni ile geniş lokal eksizyon ve sentinel lenf nodu örneklemesi yapılan 72 yaşında kadın hastanın patolojisi; skuamöz hücreli karsinom, tümör çapı 2,7 cm olarak raporlanmıştır. Aşağıdaki durumlardan hangisinde önce inguinofemoral lenf nodu diseksiyonu ve sonrasında adjuvan radyoterapi planlanır?

a. Bir lenf nodunda en geniş çapı 5,2 mm metastaz

b. Yoğun lenfovasküler invazyon varlığı

c. İnvazyon derinliği 8 mm

d. Cerrahi sınır 4 mm

e. İki lenf nodunda en geniş çapı 2 mm metastaz

<u>İtiraz 1.</u>

Soruda tek sentinel lenf nodunda 5,2 mm metastaz bulunması durumunda inguinofemoral diseksiyon ve ardından adjuvan RT uygulanması gerektiği kabul edilmiştir.

ESGO 2023 kılavuzu ve GROINSS-V II çalışmasına göre 2 mm'den büyük sentinel nod metastazında tamamlayıcı inguinofemoral diseksiyon endikasyonu bulunmaktadır. Ancak diseksiyon sonrasında adjuvan RT kararı ayrıca değerlendirilmelidir. ESGO kılavuzunda birden fazla pozitif lenf nodu veya ekstrakapsüler yayılım adjuvan RT için temel endikasyonlardır. NCCN Vulvar Cancer

kılavuzunda tek pozitif nod varlığında da RT düşünülebilmekle birlikte, karar ek patolojik ve klinik risk faktörlerine göre şekillenmektedir.

Soruda diseksiyon sonrası nodal durum ve ekstrakapsüler yayılım bilgisi verilmemiştir. Bu nedenle diseksiyon gerekli olsa da ardından adjuvan RT'nin zorunlu olduğu mevcut bilgilerle söylenemez. Sorunun bu açıdan yeniden değerlendirilmesini rica ediyorum.

Kaynaklar:

ESGO Guidelines for Vulvar Cancer, 2023.

NCCN Guidelines, Vulvar Cancer, 2026.

Oonk MHM ve ark. GROINSS-V II. J Clin Oncol, 2021. DOI: 10.1200/JCO.21.00006.

İtiraz 2.

Sınavın 63. sorusunda 72 yaşında, 2,7 cm çapında vulvar skuamöz hücreli karsinom nedeniyle geniş lokal eksizyon ve sentinel lenf nodu örneklemesi yapılan bir hastada hangi durumda önce inguinofemoral lenf nodu disseksiyonu ardından adjuvan radyoterapi planlanacağı sorulmaktadır. Cevap anahtarında doğru kabul edilen A seçeneğinde tek bir lenf nodunda 5,2 mm metastatik odak bulunduğu belirtilmektedir. Tek bir sentinel lenf nodunda 2 mm'den büyük metastatik odak saptanması inguinofemoral lenf nodu diseksiyonu için endikasyon oluşturmakla birlikte; NCCN kılavuzuna göre diseksiyon sonrası EBRT, iki veya daha fazla pozitif lenf nodu ya da ekstranodal yayılım varlığında kategori 1 düzeyinde önerilmektedir. Bununla birlikte tek bir sentinel lenf nodunda 2 mm veya daha küçük metastatik odak saptanması durumunda inguinofemoral lenfadenektomi rutin olarak önerilmemektedir. Ancak E seçeneğinde her birinde en büyük metastatik odak çapı 2 mm olan İKİ pozitif lenf nodu bulunmaktadır. Dolayısıyla tek bir sentinel lenf nodunda 2 mm veya daha küçük metastatik odak bulunması durumuna ilişkin tedavi yaklaşımının, iki pozitif lenf nodu bulunan bu hastaya doğrudan uygulanması bilimsel açıdan tartışmalıdır. Ayrıca iki pozitif lenf nodunun bulunması, inguinofemoral lenf nodu diseksiyonu sonrasında adjuvant EBRT uygulanmasını destekleyen bir bulgudur. Sonuç olarak, A seçeneğinde inguinofemoral lenf nodu diseksiyonu endikasyonu bulunmakla birlikte, diseksiyon sonrasında adjuvant RT uygulanmasını kesin olarak gerektiren patolojik veriler sunulmamıştır. E seçeneğinde ise iki pozitif sentinel lenf nodunun bulunması, adjuvan tedavi açısından farklı bir değerlendirme gerektirmektedir. Bu nedenle sorunun tek ve tartışmasız bir doğru içermediği kanaatindeyim. Söz konusu sorunun yeniden değerlendirilmesini ve iptal edilmesini saygılarımla arz ederim.

Kaynaklar

NCCN Clinical Practice Guidelines in Oncology / Vulvar Cancer / Version 1.2027 / October 20, 2026

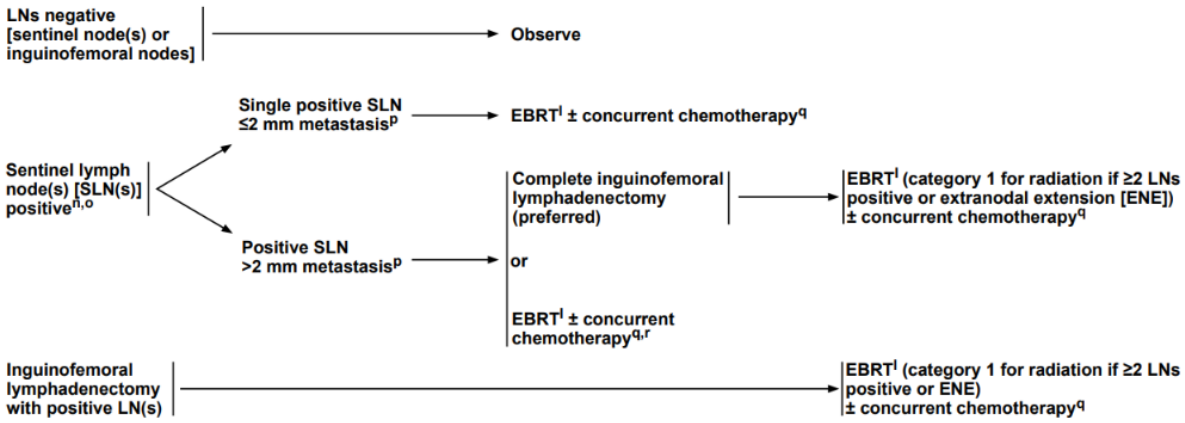

İtiraza yanıt:

İlgili soruda vulva kanserinde sentinel lenf nodunda patolojik inceleme sonrası hangi koşulda öncelikle lenf nod disseksiyonu düşünülmesi gerektiği sorulmuştur. Bu nedenle soruya **itiraz kabul edilmemiştir.**

İtiraz edilen soru numarası 70:

Soru 70. Postmenapozal kanama, idrar inkontinansı ve hematüri yakınması ile başvuran 56 yaşında kadın hastanın jinekolojik muayenesinde vajen orta 1/3'ünü tutan ülserovejetan kitle saptanmıştır. PET/BT'de uzak ve lenfatik yayılım saptanmayan olguda çekilen alt abdomen MRG'de vajen üst yarı yerleşimli, anterior duvarı tutan, mesane posterior duvarına invaze ve fistül oluşturan 4x5 cm kitle raporlanmıştır. Biyopsi ile HPV 16 (+) skuamöz hücreli karsinom tanısı alan hastada en uygun tedavi yaklaşımı nedir?

a. 6 haftalık KT sonrası KRT + BRT

b. KRT + BRT

c. KRT + immünoterapi sonrası BRT

d. Total vajinektomi, pelvik lenf nodu diseksiyonu ve anterior ekzenterasyon

e. Total vajinektomi, inguinal lenf nodu diseksiyonu, adjuvan KRT

İtiraz 1.

Bu soruda mesane invazyonu ve fistülü bulunan primer vajen skuamöz hücreli kanserinde D (anterior ekzenterasyon) doğru kabul edilmiştir. Ancak ESTRO/ESGO/SIOPe 2023 vajen kanseri kılavuzunda T2–T4 hastalık için tercih edilen tedavi definitif platin bazlı kemoradyoterapi ve brakiterapidir. NCCN Vaginal Cancer kılavuzunda da evre II–IVA

hastalıkta kemoradyoterapi ve brakiterapi tercih edilen yaklaşımdır. ESTRO/ESGO/SIOPe kılavuzunda T4a hastalık ve fistül varlığında KRT öncesinde üriner veya gastrointestinal diversiyon değerlendirilmesi ayrıca önerilmektedir.

Dolayısıyla fistül varlığı tek başına KRT için kontrendikasyon değildir. Ekzenterasyon seçilmiş hastalarda düşünülebilmekle birlikte, soruda bu yaklaşımı öncelikli kılacak ek klinik özellikler belirtilmemiştir. Bu nedenle B (KRT + BRT) şıkkının da doğru kabul edilmesi gerektiğini düşünüyorum.

Kaynaklar:

ESTRO/ESGO/SIOPe Guidelines for the Management of Patients withVaginal Cancer, 2023. DOI: 10.1136/ijgc-2023-004695.

NCCN Guidelines, Vaginal Cancer, 2026.

İtiraz 2.

Soruda mesaneye invazyon ve fistül oluşturan, nodal veya uzak metastazı bulunmayan vajen skuamöz hücreli karsinomunda en uygun tedavi sorulmuş; doğru yanıt D, “Total vajinektomi, pelvik lenf nodu diseksiyonu ve anterior ekzenterasyon” olarak belirtilmiştir. ESTRO/ESGO/SIOPe vajen kanseri kılavuzunda, T2–T4 N0M0 veya herhangi bir T evresinde N1M0 hastalık için tercih edilen yaklaşım definitif platin bazlı kemoradyoterapi ve brakiterapidir. Kılavuz, T4a tümör ve fistül varlığında kemoradyoterapi öncesinde gastrointestinal ve/veya üriner diversiyonun değerlendirilmesini önermektedir. Dolayısıyla fistül bulunması, tek başına definitif kemoradyoterapi ve brakiterapiyi dışlayan veya primer ekzenterasyonu zorunlu kılan bir durum değildir. Primer pelvik ekzenterasyon; başlangıçta geniş nekrotik fistül veya kloak oluşumu bulunan, radyoterapi açısından kontrendikasyonu olan ya da önceki pelvik radyoterapi gibi özel koşulları taşıyan seçilmiş hastalarda düşünülebilir. Ancak soruda bu özellikler tanımlanmamış; yalnızca mesane invazyonu ve fistül varlığı belirtilmiştir. Bu nedenle mevcut klinik bilgiler, kılavuzda tercih edilen tedavi olarak belirtilen B, “KRT + BRT” seçeneğinin dışlanmasını ve primer ekzenterasyonun tek en uygun yaklaşım olarak kabul edilmesini yeterince desteklememektedir. Sorudaki hastada gerekli diversiyon işlemleri değerlendirilerek definitif kemoradyoterapi ve brakiterapi uygulanması kılavuzla uyumlu bir yaklaşımdır. Verilen klinik bilgilerle B, “KRT + BRT” seçeneğinin kılavuzla uyumlu olduğunu düşünüyorum. Bu nedenle cevap anahtarının B olarak düzeltilmesini veya B seçeneğinin de doğru kabul edilmesini rica ediyorum.

Kaynaklar

ESTRO/ESGO/SIOPe Guidelines for the management of patients with vaginal cancer. “Management of adult patients with stages T2–T3–T4, N0M0 or any T-stage, N1M0” bölümü.

Kılavuzun resmi cep sürümü: https://guidelines.esgo.org/media/2023/06/Pocket-Guidelines_Vaginal-cancer-3.pdf

İtiraza Yanıt:

TROD yeterlilik sınav komisyonu her yıl temel bir kitabı referans vererek soruları hazırlamaktadır. 2026 yılı yeterlilik sınavı bu yıl basılmış ‘Gunderson & Tepper's Clinical Radiation Oncology , 6th edition’ referans olarak göstermiştir. İlgili kitabın tedavi algoritması fistülü olan ever IVA hastalıkta egzentrasyon önermektedir ve soruya **itiraz kabul edilmemiştir.**

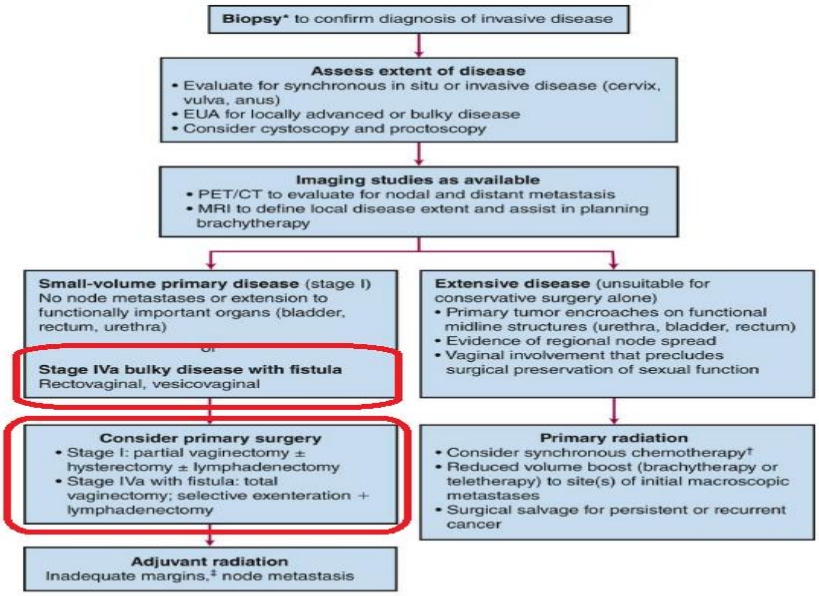

FIG. 71.10 Diagnostic and therapeutic algorithm for invasive squamous cell cancer of the vagina. An asterisk indicates wide excisional

İtiraz edilen soru numarası 79:

Soru 79. Tanıda yaygın akciğer metastazı saptanan 2 yaşında kız hastada 6 haftalık indüksiyon kemoterapisi sonrası çekilen toraks BT’de tüm metastazların kaybolduğu raporlanmıştır. Primer tümöre yapılan cerrahi sonrası patoloji blastemal ve stromal mikst tip Wilms tümörü olarak raporlanan hastada akciğere yönelik yaklaşım ne olmalıdır?

a. İzlem

b. Tüm akciğer 8 Gy

c. Tüm akciğer 10,8 Gy

d. Tüm akciğer 12 Gy

e. Tüm akciğer 15 Gy

İtiraz 1.

Soruda başlangıçta yaygın akciğer metastazları bulunan ve altı haftalık indüksiyon kemoterapisi sonrası pulmoner tam yanıt elde edilen iki yaşındaki Wilms tümörlü hastada doğru yanıt A, “İzlem” olarak belirtilmiştir. Akciğer radyoterapisinin

atlanmasına ilişkin gerekli risk ve protokol bilgilerinin yeterince tanımlanmaması nedeniyle sorunun yeterince açık olmadığını düşünüyorum. Metastatik Wilms tümöründe akciğer radyoterapisinin uygulanıp uygulanmayacağı yalnızca radyolojik yanıtla değil; kullanılan tedavi protokolü, histolojik risk grubu ve ilgili protokoldeki moleküler risk ölçütleriyle birlikte belirlenmektedir. COG AREN0533 yaklaşımında, uygun histolojili ve izole akciğer metastazlı hastalarda altıncı haftada tam yanıt elde edilmesi, kombine 1p/16q heterozigosite kaybı bulunmaması koşuluyla akciğer radyoterapisinin atlanmasına olanak sağlamıştır. Kombine 1p/16q kaybı bulunan hastalarda ise pulmoner tam yanıta rağmen tedavi yoğunlaştırılmış ve akciğer radyoterapisi uygulanmıştır. Dolayısıyla tam radyolojik yanıt, bütün hastalar için tek başına radyoterapiyi dışlama ölçütü değildir. Soruda kullanılan protokol ve moleküler risk durumu belirtilmemiştir. SIOP yaklaşımında uygun risk grubundaki tam yanıtlı hastalarda akciğer radyoterapisinin atlanabileceğini kabul etmekle birlikte, bu protokolün esas alındığı soruda açıklanmamıştır. Bu nedenle “izlem” seçeneğinin hangi koşullara dayanarak tek doğru yanıt kabul edildiği belirsizdir. Tüm akciğer radyoterapisi endikasyonu bulunan 12 aydan büyük çocuklarda standart doz 12 Gy olduğundan, sorudaki iki yaşındaki hastada radyoterapiyi atlamak için gerekli koşulların açıkça verilmediğini değerlendirerek D, “Tüm akciğer 12 Gy” seçeneğini işaretledim. Pulmoner tam yanıtın her protokolde tek başına RT’yi atlamak için yeterli olmaması nedeniyle D seçeneğini tercih ettim. Protokol ve risk grubunun belirtilmediği bu soruda D yanıtının da değerlendirilmesini veya sorunun değerlendirme dışı bırakılmasını rica ediyorum.

Kaynaklar

National Cancer Institute. Wilms Tumor and Other Childhood Kidney Tumors Treatment (PDQ®), Health Professional Version. “Radiation therapy—COG approach” ve “Treatment of pulmonary nodules and metastases” bölümleri.

Dix DB, et al. Treatment of Stage IV Favorable Histology Wilms Tumor With Lung Metastases: A Report From the Children’s Oncology Group AREN0533 Study. PMID: 29659330. https://pubmed.ncbi.nlm.nih.gov/29659330/

İtiraza Yanıt:

Wilms tümörü, akciğer metastazları varlığında sistemik kemoterapi sonrası erken yanıt değerlendirmesinde akciğer metastazlarının kaybolması durumunda tüm akciğer ışınlanması önerilmez. Bu tuüm büyük grupların protokollerinde bu şekilde yer almaktadır. **İtiraz ret edilmiştir.**

İtiraz edilen soru numarası 80:

Soru 80. Yüksek riskli nöroblastom tanısı ile indüksiyon kemoterapisi sonrası primer tümör yatağına radyoterapi planlanan 5 yaşında erkek hastada önerilen doz kaç Gy’dir?

a. 18

b. 21,6

c. 24

d. 30,6

e. 36

İtiraz 1.

80. soruda yüksek riskli nöroblastom tanısı ile indüksiyon kemoterapisi sonrası primer tümör yatağına radyoterapi planlanan beş yaşındaki hastada önerilen doz sorulmuş ve B, “21,6 Gy” doğru kabul edilmiştir. Soruda cerrahi uygulanıp uygulanmadığı, rezeksiyonun kapsamı ve makroskopik rezidü hastalık bulunup bulunmadığı açıklanmamıştır. COG ANBL0532 protokolünde primer tümör hacmine 21,6 Gy uygulanırken, inkomplet rezeksiyon sonrası makroskopik rezidü tümöre 14,4 Gy boost verilerek bu hacimde toplam 36 Gy’ye ulaşılmıştır. Bu nedenle E seçeneğindeki 36 Gy, tanımlanmış bir protokolde karşılığı olan bir doz düzeyidir. Soruyu boost dahil toplam doz olarak yorumlayarak E seçeneğini işaretledim.

21,6 Gy’nin primer tümör yatağı dozu, 36 Gy’nin ise söz konusu protokolde rezidü hacme uygulanan boost dahil toplam doz olduğu ayrımını kabul ediyorum. ANBL0532 sonuçlarında boostun tarihsel kontrol grubuna göre lokal kontrol üstünlüğü gösterilmemiştir. Burada 36 Gy’yi bütün yüksek riskli hastalar için standart doz olarak önermiyorum. Vurgulamak istediğim, rezidü hastalık ve protokol bilgisinin dozun yorumlanmasını değiştirebilmesidir.

Soru kökünde “rezidü hastalık bulunmayan hastada primer tümör yatağı dozu” veya “boost hariç temel doz” biçiminde bir açıklama, bu yorumsal ayrımı önleyecektir.

Soruyu boost dahil toplam doz olarak yorumladığım için 36 Gy yanıtını verdim. Rezidü hastalık ve esas alınan protokolün belirtilmemesi nedeniyle bu yorumun da değerlendirilmesini rica ediyorum.

Kaynaklar

Liu KX, et al. Prospective Evaluation of Radiation Dose Escalation in Patients With High-Risk Neuroblastoma and Gross Residual Disease After Surgery: A Report From the Children’s Oncology Group ANBL0532 Study. J Clin Oncol. 2020;38:2741–2752. DOI: 10.1200/JCO.19.03316. PMID: 32530765.

İtiraza yanıt:

80. Soru yanıtı primer tümör yatağına olan dozdur. Yani CTV1 dozu sorulmuştur. İtiraz eden kişi de zaten açıklamasında primer tümör dozunun 21.6 Gy olması gerektiğini yazmıştır. **İtiraz reddedilmiştir.**

İtiraz edilen soru numarası 82:

Soru 82. Ewing sarkomu tanısı ile 6 kür indüksiyon kemoterapisi sonrası cerrahi yapılan hastada hangi patolojik faktör varlığında adjuvan radyoterapi önerilmelidir?

a. <%75 nekroz

b. Yumuşak dokuda 0,7 cm cerrahi sınır

c. Kemikte 1,2 cm cerrahi sınır

d. Anaplastik histoloji

e. FOX01 füzyonu

İtiraz 1.

İtiraz Edilen Husus: Uluslararası standartlarda kötü patolojik yanıt eşiği <%90 nekroz (≥%10 canlı tümör)'dur. <%75 tanımı bilimsel literatür eşikleriyle uyuşmamaktadır. Gunderson & Tepper Referansı: Gunderson & Tepper's Clinical Radiation Oncology (6th Edition), Bölüm 78: "Bone Sarcomas / Ewing Sarcoma", Kitap metni; "Histologic response to induction chemotherapy is one of the most powerful prognostic indicators. Poor histologic response is universally defined as <90% tumor necrosis (or ≥10% viable tumor cells). Patients with <90% necrosis have a significantly higher risk of local and distant relapse, warranting post-operative radiotherapy." NCCN Kılavuzları (NCCN Clinical Practice Guidelines in Oncology – Bone Cancer / Ewing Sarcoma): Neoadjuvan kemoterapi ve cerrahi sonrası adjuvan radyoterapi endikasyonu için kötü histolojik yanıt sınırı <%90 tümör nekrozu olarak belirtilmektedir. ESMO Kılavuzları (ESMO-PaedCan-EURACAN Clinical Practice Guidelines for Bone Sarcomas): Postoperatif radyoterapi kararı için standart histolojik yanıt eşiği %90 nekrozdur; <%90 nekroz kötü yanıt kabul edilir. Uluslararası Protokoller (Euro-Ewing, CESS, COG) ve Salzer-Kuntschik Sınıflaması: Tüm uluslararası çalışma gruplarında kötü yanıt Salzer-Kuntschik Grade IV–VI (<%90 nekroz) olarak standardize edilmiştir. Güncel kılavuzlarda adjuvan radyoterapi endikasyonu için <%75 nekroz şeklinde bir eşik değer bulunmamaktadır. Sonuç ve İstem: İlan edilen doğru cevaptaki "<%75 nekroz" oranı uluslararası standart eşik-kesim noktası olan "<%90 nekroz" değerinden farklı verilerek bilimsel hataya ve soruda muğlaklığa yol açmıştır (Ayrıca E seçeneğindeki füzyon geninin adı da literatürde "FOXO1" (harf O ile) olmasına rağmen soruda "FOX01" (rakam 0 ile) şeklinde hatalı yazılmıştır). Çelişki içeren Soru 82'nin İPTAL EDİLMESİNİ arz ederim.

İtiraza yanıt:

Bu soruya itiraz yazısında zaten yetersiz yanıtın <%90 olduğu yazılmıştır. Soruda doğru yanıt olan <%75 yanıt %90 dan küçüktür. **İtiraz reddedilmiştir**.

İtiraz edilen soru numarası 90:

Soru 90. İnguinal/pelvik nodal metastazı bulunan, vücut kitle indeksi ≥25 kg/m² olan malign melanom hastasında mutlak adjuvan nodal radyoterapi endikasyonu için minimum gereksinim nedir? a. Yalnızca ≥3 cm nodal çap b. Yalnızca ≥4 pozitif lenf

nodu c. Yalnızca ekstrakapsüler yayılım d. ≥3 cm nodal çap ve ≥4 pozitif lenf nodu her ikisi e. Ekstrakapsüler yayılıma ilaveten ≥3 cm nodal çap veya ≥4 pozitif nod parametrelerinden en az biri

İtiraz 1.

Soruda, inguinal/pelvik nodal metastazı bulunan malign melanom hastasında adjuvan nodal radyoterapi için minimum gereksinim sorgulanmış ve E seçeneği doğru kabul edilmiştir. Ancak E seçeneğinde verilen sayısal eşikler, ANZMTG 01.02/TROG 02.01 randomize çalışmasının inguinal bölge için tanımladığı eşiklerle uyumsuzdur. Bu çalışmada inguinal bölge için alternatif yüksek risk ölçütleri:

≥3 pozitif lenf nodu

≥4 cm nodal çap

Ekstranodal yayılım

olarak tanımlanmış ve bu ölçütlerden herhangi birinin bulunması çalışmaya alınma açısından yeterli kabul edilmiştir. Bu ölçütler, her hastada mutlak radyoterapi zorunluluğu anlamına gelmemektedir. E seçeneğinde ise nodal çap ≥3 cm, pozitif lenf nodu sayısı ≥4 olarak verilmiştir. Bu nedenle E seçeneğinde, TROG çalışması esas alındığında nodal çap ve nod sayısı eşikleri yer değiştirmiş görünmektedir. Ayrıca ekstrakapsüler yayılıma diğer parametrelerden en az birinin eşlik etmesi şartı, çalışmanın hasta seçim ölçütlerinde bulunmamaktadır.

TROG çalışmasındaki yüksek risk ölçütlerinin, VKİ ≥25 kg/m² olan hastalarda E seçeneğindeki biçimde değiştirilerek “mutlak endikasyon” oluşturduğunu gösteren bir dayanak soru kökünde belirtilmemiştir. Güncel öneriler de adjuvan nodal radyoterapi kararının beklenen bölgesel kontrol yararı ve tedavi morbiditesi birlikte değerlendirilerek verilmesini önermektedir.

E seçeneği, TROG çalışmasındaki inguinal bölge ölçütleriyle hem sayısal eşikler hem de faktörlerin birlikte bulunma şartı açısından örtüşmüyor. Farklı bir yaklaşım esas alındıysa bunun kaynakla açıklanması gerektiğini düşünüyorum. Bu nedenle sorunun ve cevap anahtarının yeniden değerlendirilmesini rica ediyorum.

Kaynaklar

Henderson MA ve ark. Adjuvant lymph-node field radiotherapy versus observation only in patients with melanoma at high risk of further lymph-node field relapse after lymphadenectomy (ANZMTG 01.02/TROG 02.01): 6-year follow-up of a phase 3, randomised controlled trial. Lancet Oncol. 2015;16:1049–1060. DOI: 10.1016/S1470-2045(15)00187-4.

Henderson MA, et al. Adjuvant radiotherapy after lymphadenectomy in melanoma patients: Final results of an intergroup randomized trial (ANZMTG 01.02/TROG 02.01). J Clin Oncol. 2013;31(suppl):9001. DOI: 10.1200/jco.2013.31.15_suppl.9001. Hasta seçim ölçütleri için çalışma özeti.

İtiraza yanıt:

Bu sınav için kaynak kitabımız ‘Gunderson and Tepper’s Cinical Radiation Oncology’ olup, 90. Sorunun kaynağı PDF’de sayfa 1202 ve Şekil 50.6’dır. Aşağıda Şekil 50.6 verilmiştir. Bu şekilde bakıldığında BMI >25 kg/m2 olan hastalarda ECE’e ilaveten ‘≥3 cm nodal çap veya ≥4 pozitif nod’ parametrelerinden en az biri net bir şekilde belirtilmiştir. Bu nedenle bu itiraz kabul edilmemiştir. **İtiraz reddedilmiştir.**

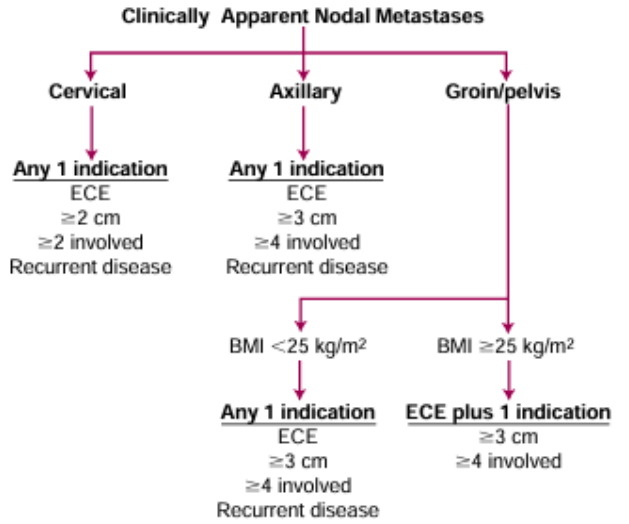

Fig. 50.6 Treatment algorithm for patients with nodal metastases from melanoma. Typically, the threshold for irradiating patients with cervical lymph node metastases is lower than for those with inguinal lymph node metastases, for which the risk of long-term lymphedema is higher. *BMI*, Body mass index; *ECE*, extracapsular extension.